



## Emaljefeil - Molar Incisiv Hypomineralisasjon – MIH

### HVA ER MIH?

MIH er beskrevet som dårligere mineralisert emalje av 6- års jekslene. Fortenner er også ofte rammet. Emaljen er mindre hard/mer porøs enn normalt, og det kan derfor lettere brette av små emaljebiter. Dårligere mineralisert emalje gjør tennene mer følsomme, og mange kan oppleve ising. Tenner med emaljefeil er også mer utsatt for å få hull.

### HVOR MANGE HAR MIH?

Tallene varierer fra land til land, men ca. 15-28 % av barn i Norge synes å ha MIH.

### HVORFOR FÅR NOEN MIH?

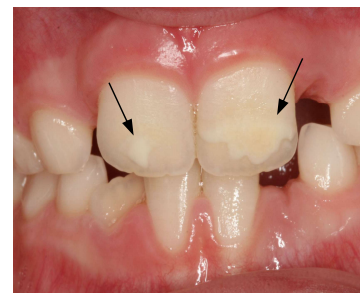
Årsaken til at man får MIH er fortsatt ukjent, men det er flere faktorer som kan virke sammen. Problemer under siste del av svangerskapet og fødsel samt sykdom og antibiotikabruk de første leveår kan ha en betydning. Det kan også være en genetisk komponent som gjør at noen får denne emaljefeilen. Barn som har dårlig emalje på bakerste melkejessel, har en økt risiko for å få MIH.

### HVORDAN SER MIH UT?

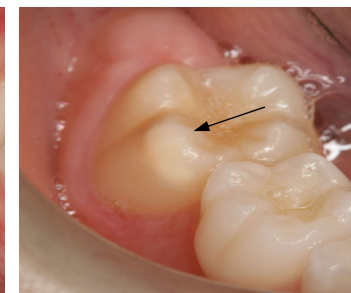
MIH kan vise seg som ”flekker” på tennene og er avhengig av alvorlighetsgraden. Denne varierer fra person til person, og også innenfor samme munn. Nedenfor følger noen bilder (Figur 1-5) av tenner med ulik alvorlighetsgrad av MIH. Det vanligste er milde defekter, der man ser hvite flekker på tennene. Mer alvorlige defekter oppstår dersom deler av emaljen brekker av.

### HVA KAN MAN GJØRE?

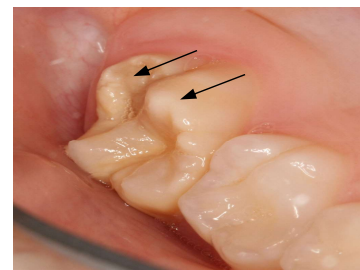
Behandlingen av MIH må vurderes i hvert enkelt tilfelle på bakgrunn av alvorlighetsgrad. Ved en mild form er det ofte ikke nødvendig å behandle. Dersom barnet opplever mye ising, kan det hjelpe med fluor, både som supplement på tannklinikken og hjemme. Dersom noe av tannen brekker, kan det legges en fylling. I de mest alvorlige tilfellene kan det være nødvendig å dekke tannen midlertidig med en stålkrone, eventuelt kan det vurderes å trekke tannen. Det er viktig at barn som har MIH går jevnlig til kontroll hos tannlege eller tannpleier, slik at man får en tett oppfølging og behandling i tide.



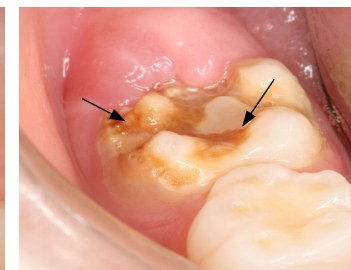
Figur 1 Mild grad av MIH: Hvite flekker på fortennene (se piler)



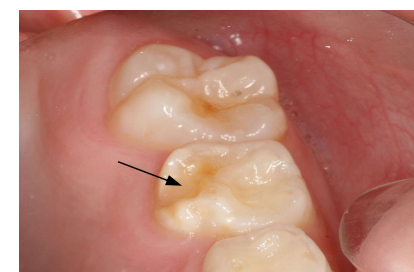
Figur 2 Mild grad av MIH: Hvite flekker på 6-års jeksleens tyggeflater (se pil)



Figur 3 Moderat grad av MIH: Hvite flekker på 6 års-jeksleens tyggeflate og en del av tannen er brukket av (se piler)



Figur 4 Alvorlig grad av MIH: Deler av tannen er brukket av pga. porøs emalje og det er karies (se piler)



Figur 5 Utviklingsforstyrrelse på bakerste melkejessel (se pil)

